

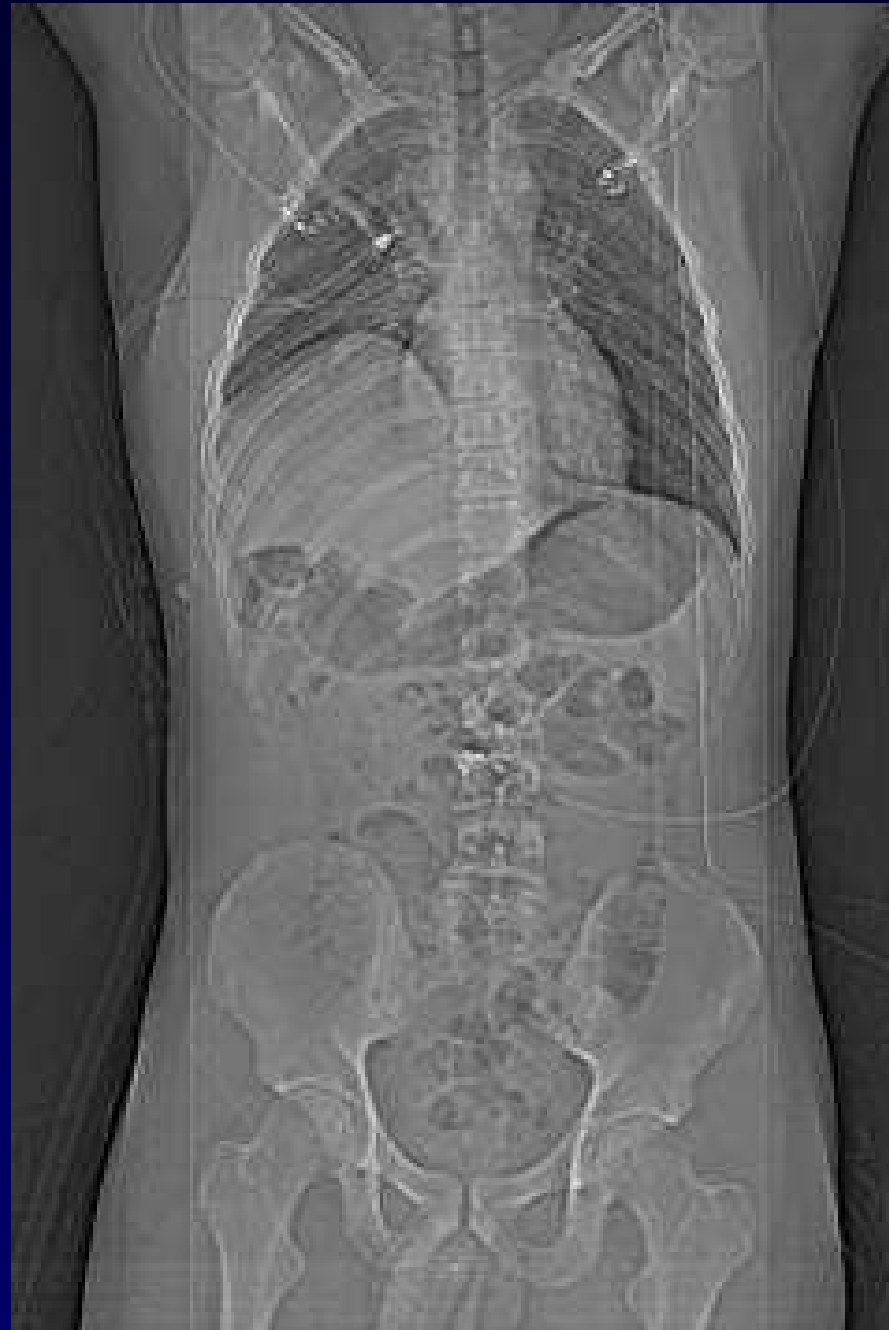
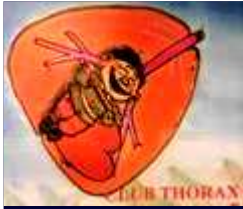
## **Dossier 8**

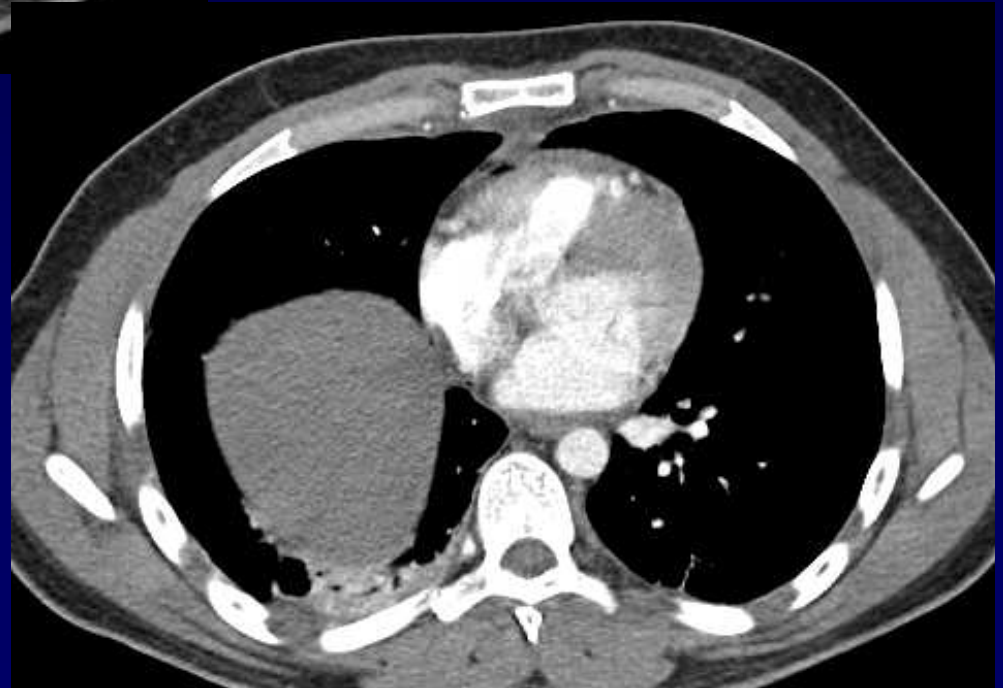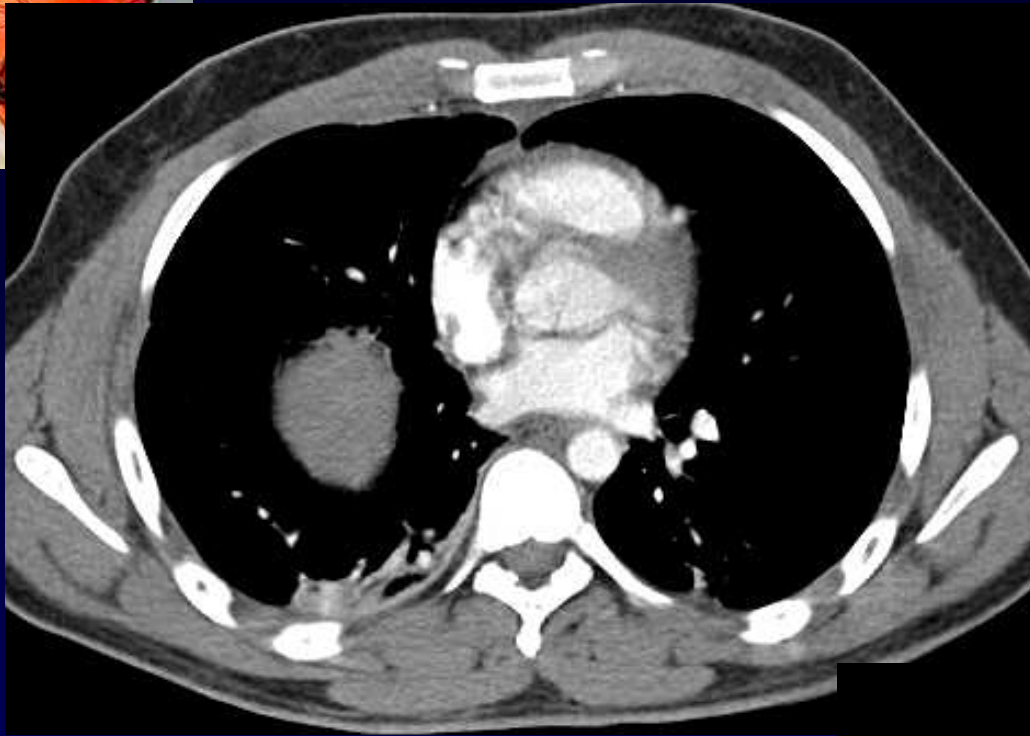**J. GIRON  
P. FAJADET**

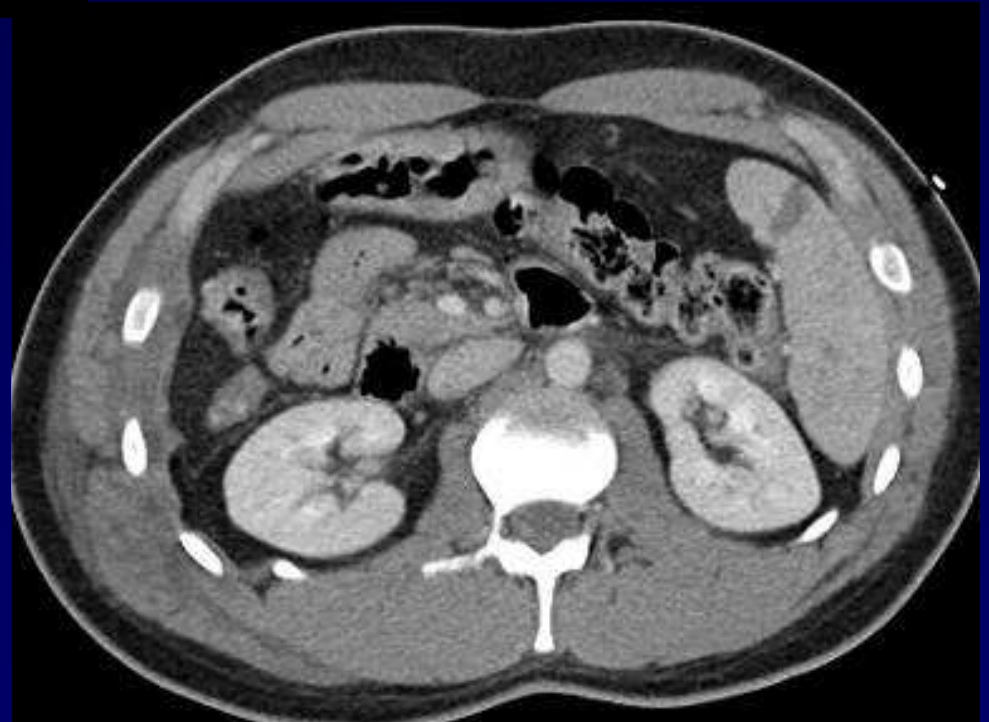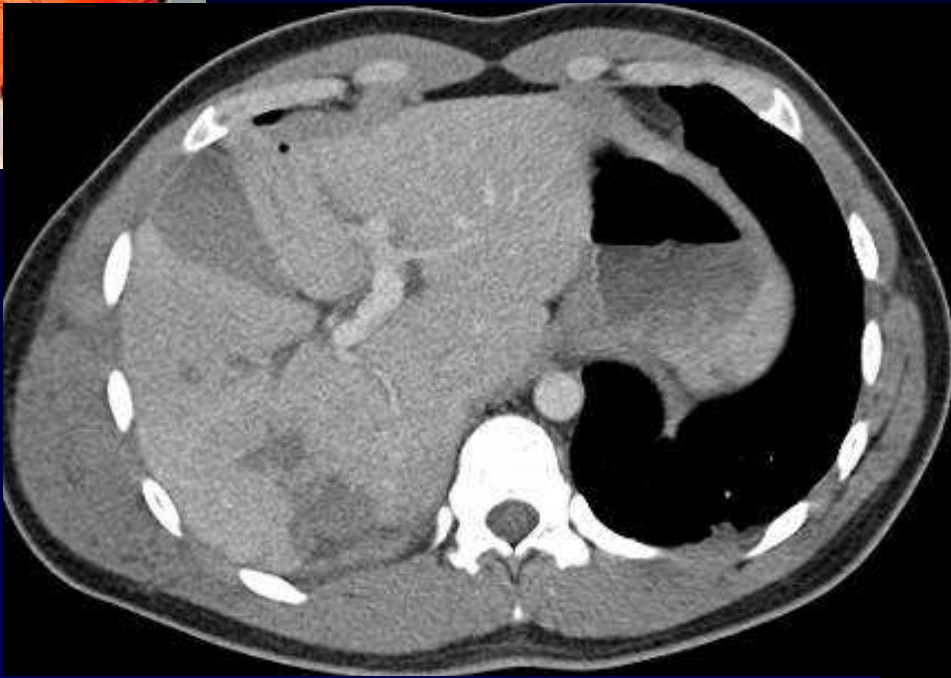**Homme de 25 ans**

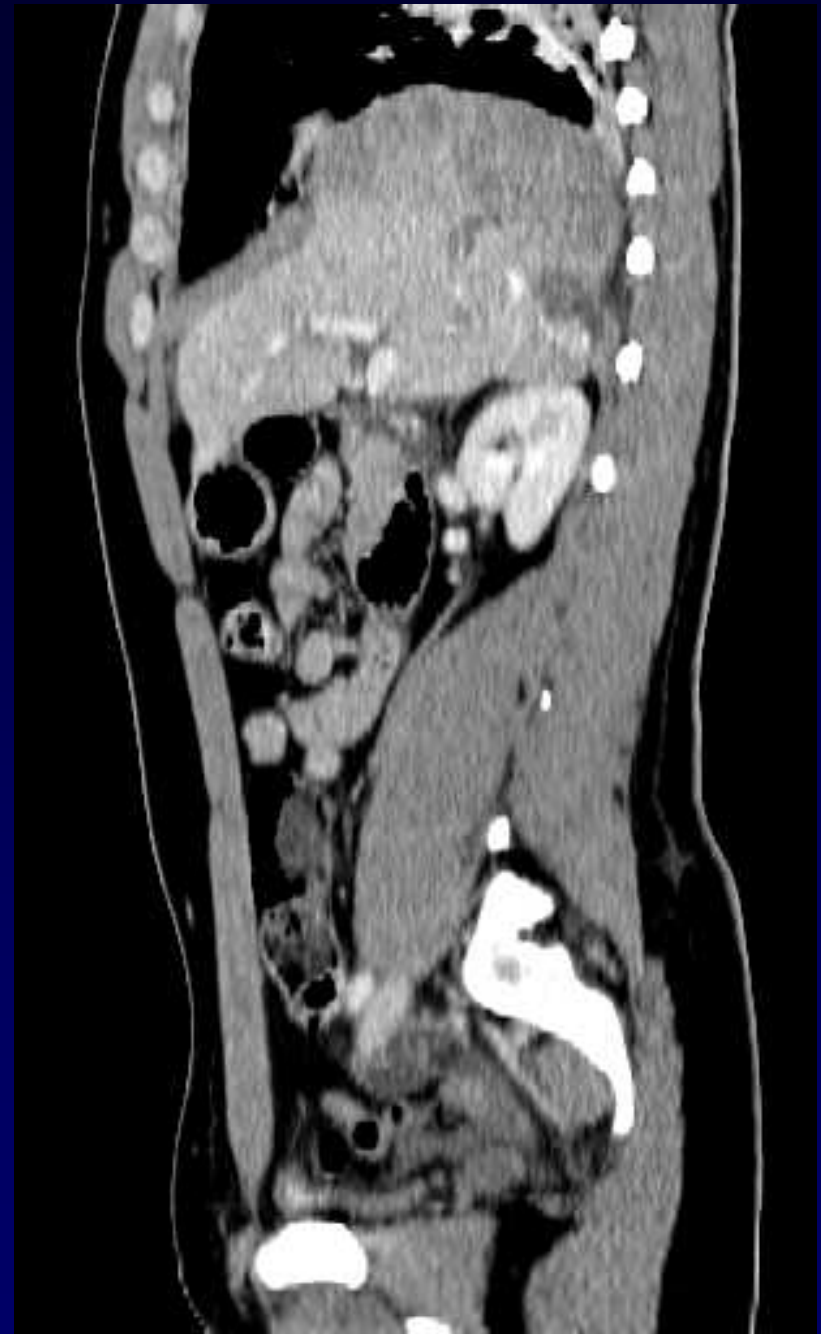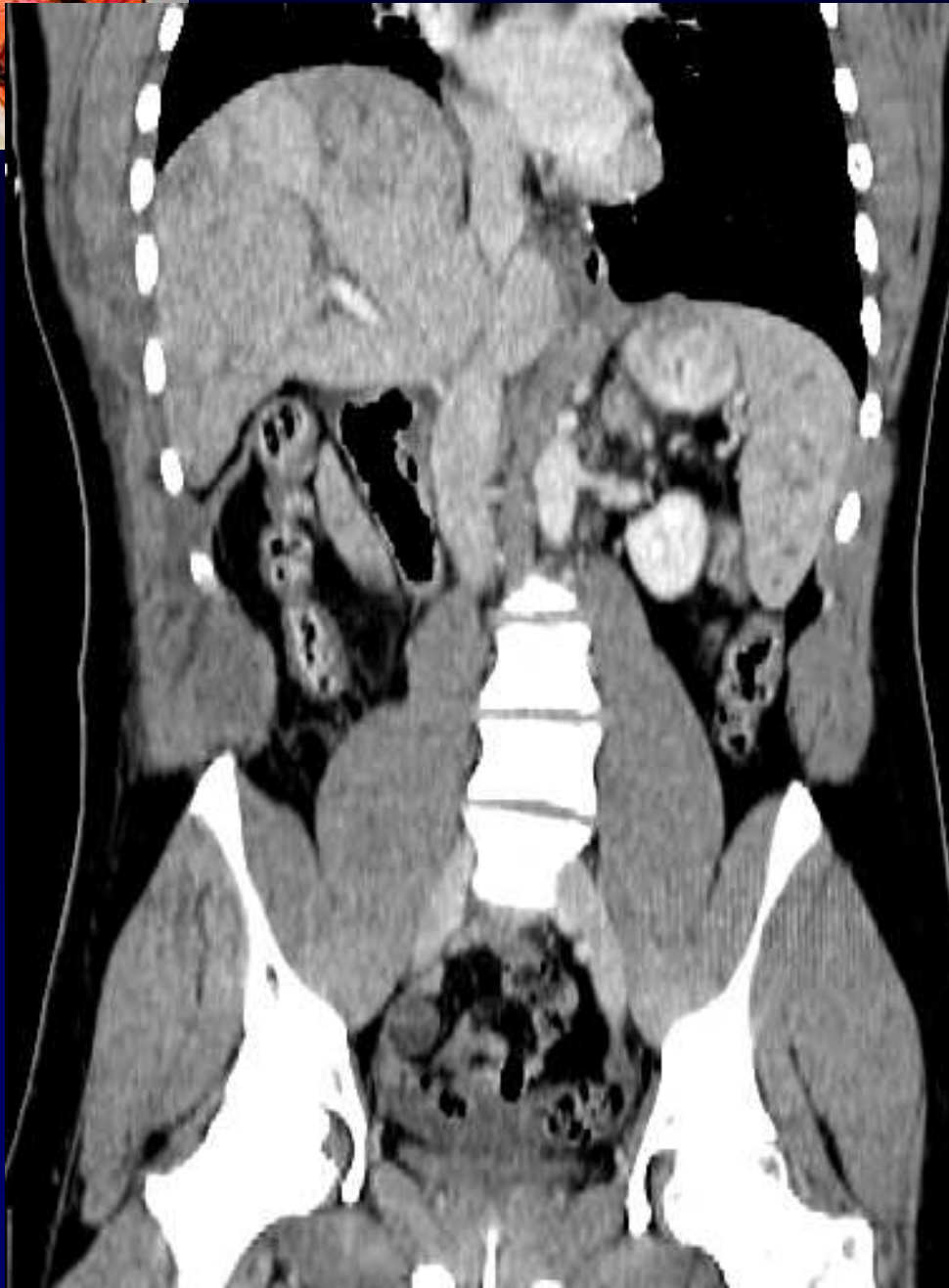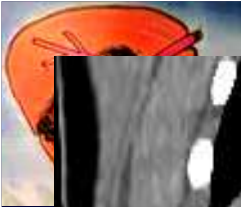
**AVP**

**Déglobalisation**











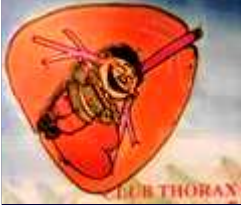**Diagnostic ?**



# Diagnostic

## Rupture diaphragmatique droite

Codage : Paroi – Diaphragme - Traumatique



## Evolution – Discussion – Points forts

### Chirurgie : décès par torsion des veines sus-hépatiques

- < 5% traumatismes graves du thorax
- Gauche > droite... pour la hernie ...!
- Intérêt des reconstructions ++